Министерство здравоохранения Российской Федерации
Северо-Западный государственный медицинский университет им. И.И. Мечникова
Кафедра офтальмологии

Ф.О. Касымов, В.С. Куликов, В.П. Николаенко, Н.Г. Зумбулидзе

МЕХАНИЧЕСКАЯ ТРАВМА ОРГАНА ЗРЕНИЯ

Учебное пособие

Санкт-Петербург
Издательство СЗГМУ им. И.И. Мечникова
2015

УДК 617.7-001.3(07)
ББК 56.7я7

Ф.О. Касымов, В.С. Куликов, В.П. Николаенко, Н.Г. Зумбулидзе. Механическая травма органа зрения. Учебное пособие. – СПб.: Издательство ГБОУ ВПО СЗГМУ им. И.И. Мечникова, 2015. – 51 с.

Авторы:

Касымов Ф.О. – к.м.н., ассистент кафедры офтальмологии №2 СЗГМУ им. И.И. Мечникова.

Куликов В.С. – к.м.н., заведующий офтальмотравматологическим отделением Городского офтальмологического центра ГМПБ №2.

Николаенко В.П. – д.м.н., зам. гл. врача ГМПБ №2 по офтальмологии.

Зумбулидзе Н.Г. – к.м.н., ассистент кафедры офтальмологии №2 СЗГМУ им. И.И. Мечникова.

Рецензент: Куглеев А.А. – профессор кафедры офтальмологии СПбГМУ им. акад. И.П. Павлова, д.м.н.

Аннотация

Учебное пособие предназначено для врачей-офтальмологов, клинических ординаторов и интернов, обучающихся по специальности офтальмология. В книге приведены основные сведения о глазном травматизме. Рассмотрена его эпидемиология и отличительные характеристики в мирное и военное время, при чрезвычайных ситуациях и в спорте. Пособие включает данные о классификации, диагностике и клинике механических травм органа зрения и его вспомогательного аппарата. Излагаются принципы оказания первичной помощи, включая хирургическую, приводятся указания для более обширных восстановительных вмешательств.

Утверждено
в качестве учебного пособия
Методическим советом ГБОУ ВПО СЗГМУ
им. И.И. Мечникова.
Протокол № 2 от 23 мая 2014 г.

© Ф.О. Касымов (Коллектив авторов), 2015 г.

Введение

По сравнению с другими органами чувств глаз обладает крохотными размерами. Его поверхность не превышает 0,15% площади тела. В то же время совокупная площадь слизистой носа 12 см^2 (с воздухоносными пазухами – до 100 см^2), кожи – 1,73 м^2. Даже в своём костном вместилище – в орбите глаз занимает только 1/5 часть объёма. При этом известно, что бóльшую часть информации о мире – 60% – мы получаем посредством глаз. Многие инородные тела, которые без потери функции могут быть удалены из уха, горла или носа, в отношении глаза являются гигантскими и при попадании в орбиту приводят к его гибели.

Утрата глаза или его функций в результате травмы является тяжёлым увечьем, вынуждает ограничивать жизненные планы, изменяет образ жизни. При остроте зрения хуже видящего глаза меньше 0,2 запрещается водить автомобиль. Человек с низким зрением имеет существенные ограничения в выборе профессии, занятиях спортом, в увлечениях. Потеря глаза серьёзно усложнит возможность трудоустройства и продвижения в большинстве сфер деятельности из-за изменившегося внешнего вида. Это возлагает большую ответственность на офтальмологов при оказании специализированной медицинской помощи при травме глаза и её лечении.

Неоценимую методическую помощь в подготовке данного учебного пособия оказал профессор Л.И. Балашевич, ценные советы и критические замечания которого позволили сделать восприятие материала более удобным и устранить неточности. Большое участие в оформлении пособия принимала А.В. Николаенко, которая является автором приведённых здесь рисунков. Для иллюстрации пособия также использовались фотоматериалы с некоторых образовательных ресурсов интернета.

Общая характеристика и эпидемиология глазного травматизма

Среди общего числа травм удельный вес поражений глаз весьма значителен и составляет 3-8%. В последнее десятилетие среди заболеваний органа зрения, приводящих к инвалидности, травмы прочно занимают первое место (22,8% первичных инвалидов, а среди лиц трудоспособного возраста – 30%).

Травма глаза – это нарушение целостности или функционального состояния его тканей под влиянием различных повреждающих факторов внешней среды. По их воздействию выделяют *механические* (М) травмы, отморожения и ожоги – *термические* (Т), *химические* (Х), *радиационные* (Р) и *фото-* (Ф), а также *биологические* (Б). При совместном действии нескольких факторов повреждения возникают *комбинированные* травмы. Например, термомеханические (ТМ), механотермохимические (МТХ) и т.д.

При офтальмологической травме областью поражения считаются повреждения, приводящие к нарушению анатомии и функции самого *глаза*, его *придаточного аппарата* – век, слёзных органов, а также *орбиты*. Повреждения разных анатомических областей органа зрения значительно отличаются друг от друга и детальный анализ по единой схеме невозможен.

При повреждении только глазного яблока и его придаточного аппарата травмы относят к *изолированным*. При вовлечении в процесс ЛОР-органов, черепа и головного мозга, шеи, груди, живота, таза, конечностей, организма в целом повреждения носят *сочетанный* характер. При комбинированных и сочетанных поражениях глаз на течение процесса оказывает влияние «синдром взаимного отягощения», утяжеляющий травму.

Вне зависимости от характера повреждения, каждое из них может быть *лёгким*, *средней тяжести* или *тяжёлым*. Лёгкие повреждения, как правило, не угрожают понижением зрительных функций или косметическим дефектом. К поражениям средней тяжести следует относить те, которые заканчиваются частичной утратой зрительных функций или формированием

нерезко выраженного косметического дефекта. К тяжёлым травмам следует отнести те, которые угрожают значительным нарушением функций или стойким косметическим недостатком.

По виду различают *производственный, бытовой, детский, спортивный* травматизм, а также травматизм *военного времени*. Травмы на производстве (промышленные и сельскохозяйственные), являвшиеся в советский период основным видом травматизма глаз, в настоящее время уступают по частоте бытовым (в их числе криминальным). Проникающие травмы глаз, полученные на производстве, занимают второе место (25%), а контузии – третье (13,2%). Только при ожоговой травме производственный травматизм сохраняет свои лидирующие позиции (47,9%). По данным глазного стационара Мариинской больницы Санкт-Петербурга, обобщающим почти десятилетние наблюдения пациентов с контузиями органа зрения, распределение по виду травматизма отличается ещё больше: производственных травм – 1,8%, бытовых – 98,2%. Этот анализ показывает также другие тенденции современной офтальмотравматологии – высокий удельный вес травм, полученных в результате агрессивных действий других лиц (55,6%) и в состоянии алкогольного опьянения (45,3%).

Травматизм глаз военного времени

Если в Великой Отечественной войне основным повреждающим фактором для органа зрения были огнестрельные пулевые ранения, то в современной войне на первый план выходят минно-взрывные поражения. БВД (боеприпасы взрывного действия), в частности противопехотные мины, превратились в основной источник санитарных потерь офтальмологического профиля. Минно-взрывные поражения характеризуются особой тяжестью: у ⅔ поражаются оба глаза, у каждого пятого имеет место разрушение одного глаза, у 4% – обоих.

Среди всех санитарных потерь в Великой Отечественной войне травмы глаз в качестве ведущих составляли 1-2%, во время войны в Афганистане – 5,6%, во время операции в Кувейте «Буря в пустыне» – 5,6%, в Чечне – уже

8,1%. Эти данные свидетельствуют о неуклонном увеличении частоты травм органа зрения у военнослужащих по мере совершенствования существующего оружия и появления его новых видов.

В военное время процесс лечения, который в обычной жизни осуществляется в одном лечебном учреждении, вынужденно разделяется на различные медицинские мероприятия, оказываемые на последовательных этапах эвакуации. По ныне действующей военно-медицинской доктрине оказание специализированной офтальмологической помощи в зависимости от уровня сложности состоит из:

I эшелона: Офтальмологические отделения войсковых госпиталей, наиболее приближенные к району боевых действий. Основная функция I эшелона – минимум неотложных мероприятий, выполнение первичной хирургической обработки (ПХО), «транспортная герметизация» (МКЛ, конъюнктивальное покрытие, блефарорафия), медикаментозная защита (антибиотики, антиоксиданты, обезболивающие и противовоспалительные средства), сортировочно-эвакуационные мероприятия. По опыту недавних локальных войн до 94% поступивших на I эшелон переводятся на следующий этап сортировки, 5% – возвращаются в строй после завершения лечения, 1% – подлежат комиссованию.

II эшелона: Офтальмологические отделения окружных и гарнизонных госпиталей. На лечение здесь оставляются пострадавшие, перспективные для прохождения военной службы. Дальнейшей эвакуации с этого этапа подлежат раненые с наиболее тяжёлым прогнозом, нуждающиеся в витреоретинальной, сложной оптико-реконструктивной хирургии (по опыту недавних локальных войн до 42%).

III эшелона: Клиника офтальмологии ВМедА, глазные центры Главного военного клинического госпиталя им. Н.Н. Бурденко и Центрального военного клинического госпиталя им. А.А. Вишневского. На этом этапе оказывается помощь самым тяжёлым больным (до 57% комиссуются из Вооружённых Сил после лечения), которым показаны

сложные высококвалифицированные и ресурсоёмкие хирургические пособия, длительное послеоперационное наблюдение, дальнейшая реабилитация, принятие экспертных решений.

Особенностью современной военно-санитарной эвакуации является преимущественное использование авиационного транспорта, что значительно сокращает время и увеличивает расстояние эвакуации. В то же время рациональным временем выполнения витреоретинальной хирургии (ВРХ), учитывая особенности течения раневого процесса в полости глаза, являются сроки от 3 до 14 суток. Поэтому уже на I эшелоне необходимо выделять группу раненых, которым показана ВРХ для сохранения функций глаза, и эвакуировать их в витреоретинальный центр, минуя II эшелон.

Травматизм глаз в чрезвычайных ситуациях

В конце XX века в структуре здравоохранения выделилось отдельное научно-практическое направление – медицина катастроф. В чрезвычайных ситуациях (ЧС), вызванных силами природы или технологической деятельностью человека, возникает массовый, в том числе глазной, травматизм. Наблюдается резкая диспропорция между потребностью пострадавших в экстренной медицинской помощи и возможностью её обеспечения имеющимися средствами здравоохранения с использованием повседневных методов её работы. По данным ВОЗ, 20 % погибших в результате несчастных случаев в мирное время могли быть спасены, если бы медицинская помощь была им своевременно оказана на месте происшествия. Действующая же в обычных условиях система медико-профилактического обеспечения предусматривает оказание всего объёма медицинской помощи в одном лечебном учреждении и не предполагает разделение его на виды медицинской помощи (по аналогии с принципами военно-полевой медицины), оказываемые по мере транспортировки к месту окончательного лечения.

Опыт оказания неотложной помощи при различных ЧС (несчастье на Манежной площади, взрывы машин и жилых домов в Москве и Волгодонске,

метро в Москве и Минске, трагедия в «Норд-Осте», пожар в общежитии университета Дружбы народов и т.д.), позволил выработать лечебно-эвакуационную систему. Для успешного оказания медицинской помощи в ЧС привлекаются имеющиеся медицинские службы и мобилизуются дополнительные силы. К подразделениям *I эшелона* относятся: бригады скорой помощи из службы скорой медицинской помощи органов здравоохранения; *специализированные* медицинские бригады из многопрофильных больниц и специализированных центров, противоэпидемические бригады. Основная задача этого эшелона – неотложная первая врачебная помощь на догоспитальном этапе для сохранения жизни пострадавших. В порядке первой помощи также производится удаление видимых загрязнений век и глаз, борьба с болевым синдромом, наложение асептической моно- или бинокулярной повязки, промывание глаз водой при химических ожогах длительно, повторно до 20-30 минут. *II эшелон* – это мобильные госпитали, которые при необходимости могут профилироваться как хирургические, челюстно-лицевые, инфекционные и т.д., где оказывается первая специализированная помощь. На этом этапе к оказанию помощи может привлекаться офтальмолог, в задачи которого будут входить дальнейшие сортировочные мероприятия, амбулаторная помощь не нуждающимся в стационарном лечении в офтальмологическом центре и выполнение неотложной первичной хирургической обработки ран век, не требующих микрохирургической техники (наложение направляющих швов при их разрывах и отрывах). Следующий *III эшелон*, где оказывается специализированная офтальмологическая помощь – это многопрофильные больницы и офтальмологические центры. Объёмы помощи и задачи этого этапа схожи с III эшелоном военно-санитарной эвакуации.

В офтальмологических центрах при поступлении сигнала о ЧС развёртывается пункт сортировки на базе приёмного покоя, подготавливаются койки за счёт выписки больных из стационара на

амбулаторное долечивание и отмены плановой госпитализации. В режиме повседневной деятельности в центре функционирует одна дежурная бригада, время готовности которой составляет 15 минут. В режиме ЧС организуются две дополнительные бригады со временем готовности 1 час для оперативного выдвижения в лечебно-профилактические учреждения (ЛПУ), столкнувшиеся с массовым поступлением пострадавших и не имеющие офтальмологических отделений, проведения офтальмологической сортировки, оказания специализированной медицинской помощи и консультативного содействия специалистам местных ЛПУ. Состав бригады — опытный врач-офтальмолог, врач-стажёр, операционная медсестра.

Вопросы координации деятельности различных медицинских служб в ЧС осуществляются Всероссийским Центром Медицины Катастроф «Защита» МЗ РФ. В Санкт-Петербурге существует региональный центр медицины катастроф, организованный на базе Городской станции скорой медицинской помощи. Офтальмологических бригад в структуре центров медицины катастроф МЗ РФ, в спасательных подразделениях МЧС («Центроспас», ВЦЭРМ им. А.М. Никифорова) нет[1].

По данным последних ЧС глазной травматизм составляет от 2 до 15%. Частота глазной травмы при различных катастрофах в мегаполисе показана на рис. 1.

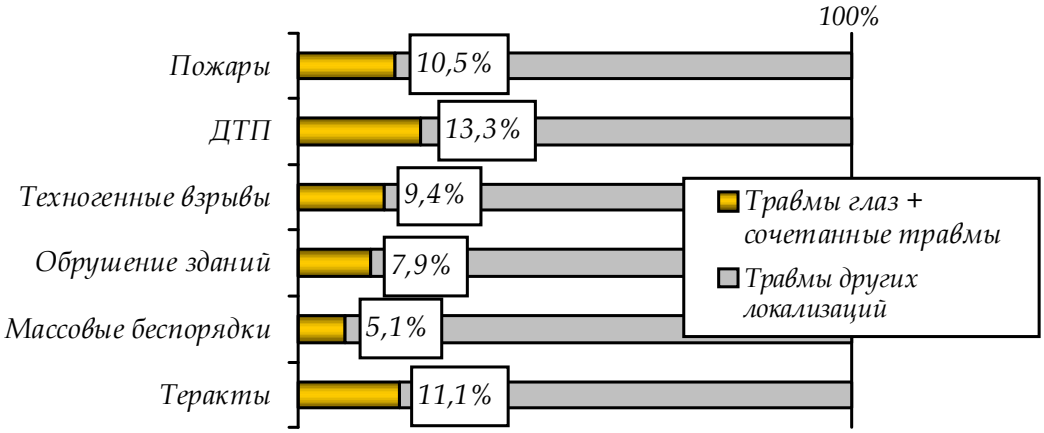

Рисунок 1. Частота глазной травмы при чрезвычайных ситуациях в мегаполисе.
(Мошетова Л.К. и соавт., 2006).

[1] «Центроспас» – аэромобильный госпиталь. Клиника МЧС (ВЦЭРМ им. А.М. Никифорова) предназначена для лечения и реабилитации личного состава МЧС.

По данным тех же авторов, бóльшую часть составляли открытые травмы глаз – 52% (в том числе с внутриглазными инородными телами – 8%), закрытые травмы глаз – 30%, ожоги – 18%.

Спортивный травматизм глаз

До 13% всех глазных травм связано со спортом. Их распределение по видам спорта зависит от популярности тех или иных видов спорта в разных странах. На европейском континенте каждый третий, получивший травму в спорте, получил её, играя в футбол. За ним следуют «ракеточные» виды спорта (сквош, бадминтон, теннис), хоккей с мячом и хоккей с шайбой. В США первые места делят баскетбол и бейсбол, далее идёт сквош.

В «ракеточных» видах спорта почти все травмы глаз происходят при игре в парах, когда игрок выполняет резкие и опасные движение ракеткой, не видя приблизившегося партнёра.

В командных видах спорта (футбол, баскетбол, гандбол, водное поло и т.д.), где борьба за мяч включает опасные движения рук у лица, причиной травм глаз чаще всего является не удар снаряда, а контакт с соперником.

Рисунок 2. В борьбе за мяч соперники могут попасть друг другу в глаз пальцем.

При попадании в лицо летящий даже со значительной скоростью и силой футбольный (баскетбольный и т.д.) мяч нечасто приводит к повреждению глаз, т.к. костные края орбиты, принимая удар, препятствуют глубокому проникновению ранящего агента в орбиту.

Ударные единоборства и боевые искусства (бокс, полноконтактное карате, тайский бокс) являются главным источником травм глаз тяжёлой степени. Широкое увлечение пейнтболом привело к тому, что на данный момент этот вид спорта вышел на второе место после единоборств по числу травм глаз тяжёлой степени. В случае, который пришлось наблюдать авторам этого пособия, игроку-новичку – молодой женщине, приглашённой для

празднования корпоративного мероприятия на пейнтбольную площадку, достаточно было на мгновение приподнять маску, чтобы получить фатальную травму – контузионный разрыв глазного яблока в результате попадания пейнтбольного шара. Эти снаряды обладают огромной кинетической энергией, в связи с чем прямое попадание шарика в глазницу с высокой долей вероятности приводит к потере глаза.

МЕХАНИЧЕСКИЕ ТРАВМЫ ОРГАНА ЗРЕНИЯ

Травмы век

Различают резаные, рваные, рубленые, ушибленные (размозжённые), колотые, укушенные и огнестрельные раны век. Возможны изолированные повреждения кожи, хрящевой пластинки, конъюнктивы или их различные комбинации. В табл. 1 приведена классификация повреждений век.

Таблица 1. Раны век и слёзного аппарата

Характер ранения	**Одного века или обоих**
▪ Несквозное ▪ Сквозное (без повреждения свободного края) ▪ Разрыв свободного края века: с повреждением слёзного канальца без повреждения слёзного канальца ▪ Отрыв века (полный или частичный) ▪ Прочие	▪ Одного века: верхнего нижнего ▪ Обоих век

Диагностика ран век обычно не представляет затруднений: на фоне отёчной и гиперемированной области выявляется дефект века, который может быть сквозным или несквозным, что уточняется с помощью стерильного зонда. При осмотре больного необходимо решить, нуждается ли раненый в хирургическом пособии или же можно ограничиться консервативным лечением (туалет раны, введение противостолбнячной сыворотки по Безредко, стерильная повязка, сопоставление краёв раны пластырем). Хирургическая обработка раны века показана при несквозной, но обширной зияющей ране, сквозной ране, нарушении целостности свободного края века, частичном отрыве века. Проведение первичной хирургической обработки должно быть выполнено с возможно полным восстановлением анатомической целостности век. Повреждения слёзных канальцев (рис. 3) должны быть обработаны в течение 24 часов. Края раны сближают с помощью силиконовой трубочки (другого нерассасывающегося

материала, напр., пролена), которую проводят по слёзным путям и фиксируют пластырем на коже лба, либо выводят через нос (рис. 4). Существует также технология спаивания концов пластиковой трубочки, в результате чего получается малозаметное колечко. Трубочку оставляют на 1-2 мес. Для восстановления слёзного канальца используют зонды Поляка, Афанасьева, Могутина. Сквозное ранение век довольно часто сочетается с ранением глазного яблока. При таком сочетании хирургической обработке раны века должна предшествовать операция на глазном яблоке, так как первоначальное выполнение манипуляций на веке может привести к выпадению содержимого глазного яблока.

Рисунок 3. Контузионный отрыв нижнего века от медиальной связки с повреждением слёзного канальца.

Рисунок 4. Та же пациентка через 1 неделю. Проленовая нить оставляется в слёзных путях на срок до месяца.

Травмы глазного яблока

В соответствии с современной классификацией механические травмы глазного яблока делятся по аналогии с черепно-мозговыми травмами на открытые и закрытые по главному клиническому признаку – вскрылся глаз в результате травмы или нет. Это очень востребованное разделение впервые прозвучало в 1996 г. в классификации механических повреждений глазного яблока Ференца Куна[1] (Ferenc Kuhn). Её отечественный вариант, учитывающий накопленный опыт предыдущих классификаций Б.Л. Поляка[2],

[1] В настоящее время председатель Международного общества офтальмотравматологов (ISOT).
[2] Классификация ран глазного яблока Б.Л. Поляка 1972 г. приведена в Приложении А.

В.В. Волкова, П.И. Лебехова и др., был опубликован группой авторов[1] в 2003 г.

Механические травмы органа зрения анализируются по трём признакам в Общей части классификации и ещё по двум – в Специальной части. Согласно Общей части любой офтальмолог должен установить степень (1, 2, 3, 4), тип (A, B, C, D, E, F, G, H) и локализацию (I, II, III) травмы (табл. 2).

Специальная часть классификации используется для установления глубины (a, b, c, d, e) и наличия ранних осложнений (1-10) травмы в специализированных офтальмотравматологических центрах (см. Приложение Б, табл. 6).

[1] В.В. Волков, Р.Л. Трояновский, Э.В. Бойко, В.М. Тулина, Б.В. Монахов, В.Ф. Черныш, В.В. Сосновский, М.М. Шишкин, И.Б. Максимов, Т.Н. Антонюк.

Таблица 2. Классификация механической травмы глазного яблока (Общая часть)

Открытая травма *(Open Globe)*		**Закрытая травма** *(Close Globe)* *Общая часть*[1]	
Степень травмы			
1	Vis ≥0,2; реакция зрачка на свет сохранена		
2	Vis = 0,1-0,03; реакция зрачка на свет сохранена		
3	Vis = 0,02-1/∞; реакция зрачка на свет сохранена, пусть даже сомнительная		
4	Vis = 0; афферентная реакция зрачка отсутствует		
Тип травмы			
A	Клиническое разрушение глазного яблока	E	Повреждение только содержимого глазного яблока при сохранности его стенки
B	Проникающее повреждение (рана, контузионный разрыв) без внутриглазных инородных тел	F	Непрободная травма стенки глазного яблока
C	Проникающее повреждение с внутриглазным инородным телом	G	То же, но с внедрением в толщу стенки инородных тел
D	Сквозное повреждение глазного яблока	H	Сочетанное повреждение содержимого и стенки (без прободения)
Локализация травмы			
I	Роговичная область		
II	Корнеосклеральная область *в проекции цилиарного тела и базиса стекловидного тела*		
III	Склеральная область *кзади от места прикрепления наружных прямых мышц*		

[1] Предназначена для использования офтальмологами, работающими на любом этапе медпомощи. *Специальная часть* приводится в Приложении Б.

Открытая травма глаза

Открытая травма глаза (ОТГ) – вид механического повреждения, при котором происходит нарушение целостности стенки глаза на всю её толщину. При проникающей (wall penetration[1]) открытой травме глазного яблока раневой канал через роговицу или склеру распространяется в полость глаза на различную глубину, но не выходит за её пределы. При сквозной (globe perforation) ране раневой канал не заканчивается в полости глаза, а выходит за её пределы, т.е. помимо входного раневого отверстия имеется ещё и второе – выходное. Самой тяжёлой формой открытой травмы глаза является *разрушение* глазного яблока (destruction). Этот диагноз должен базироваться на одновременном присутствии следующих признаков:

- наличие большого контузионного разрыва или обширного раневого рассечения стенки глаза (рис. 5);
- потеря глазным яблоком правильной шаровидной формы (симптом «спущенного колеса» при компьютерной томографии, рис. 6);
- утрата светоощущения.

Разрушение глаза является единственным показанием для первичной энуклеации глазного яблока в ходе первичной хирургической обработки. Постановка этого диагноза является очень ответственным решением. П.И. Лебехов в своей монографии «Прободные ранения глаз», подготовленной на кафедре в 1974 г., указывает на случаи, когда энуклеация в связи с первоначально установленным диагнозом «разрушение глаза» по каким-либо причинам откладывалась, а впоследствии после лечения удавалось вернуть в этих глазах высокую остроту зрения (из описанного – до 0,7). Сам автор даёт следующее определение разрушения глаза: «…только такое прободное ранение, при котором из-за дефектов тканей невозможно сшить края ран спавшегося глаза, либо такое повреждение, при котором не удаётся восстановить правильную форму глаза, несмотря на обработку ран, сшивание

[1] По номенклатуре BETT – Birmingham eye trauma terminology (1996), призванной унифицировать использование терминов в офтальмотравматологии.

их краёв и трансплантацию стекловидного тела (или какого-либо другого заменителя)». Заключение о разрушении глаза выносится только в ходе хирургической обработки.

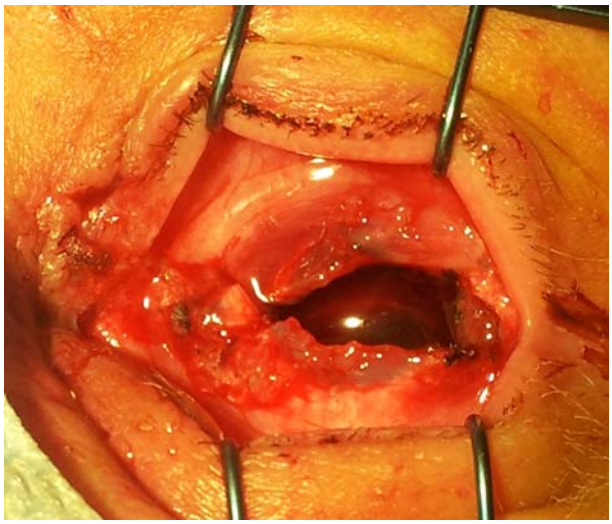

Рисунок 5. Разрушение глазного яблока. Травматическая эвисцерация.

Рисунок 6. Разрушение глазного яблока. Компьютерная томография.

Если размер и конфигурация раны не являются препятствием к восстановлению нормальной шаровидной формы глазного яблока, это необходимо делать даже в случае отсутствия перспективы сохранения зрения. *Раны глазного яблока* могут быть линейными, лоскутными, скальпированными, звёздчатыми, с дефектом тканей, небольшими и крупными по размеру, с выпадением и без выпадения внутриглазных структур (рис. 7). Наноситься раны могут режущими и колющими предметами, пулями от пневматического и огнестрельного оружия. Малые раны роговицы в случае сохранения передней камеры достаточно покрыть мягкой силиконгидрогелевой бандажной контактной линзой и не ушивать. Малые раны с негерметично адаптированными краями (нестабильная передняя камера, положительная проба Зайделя даже при компрессии, рис. 8), а также любые крупные раны требуют хирургического вмешательства. Выпавшие оболочки (радужка, цилиарное тело, стекловидное тело) вправляются, накладываются швы. Разрушенный хрусталик удаляется витреотомом или факоэмульсификатором. Проникающие склеральные ранения заднего отдела (за линией прикрепления прямых мышц) обычно осложняются разрывами сетчатки. После обнаружения раны склеры её

ушивают, руководствуясь принципом «шаг за шагом» и продвигаясь спереди назад. Обнажать сразу всю рану нет необходимости, чтобы не усугубить выпадение внутриглазных структур. Для профилактики отслойки сетчатки ретинальный разрыв коагулируют через склеру вдоль краёв раны.

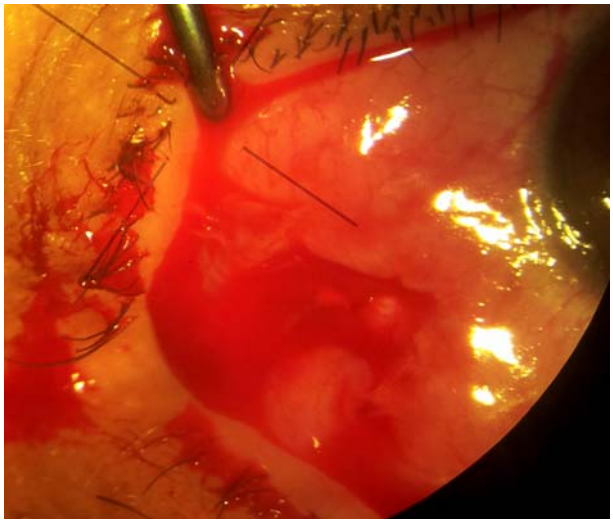

Рисунок 7. Рана склеры.

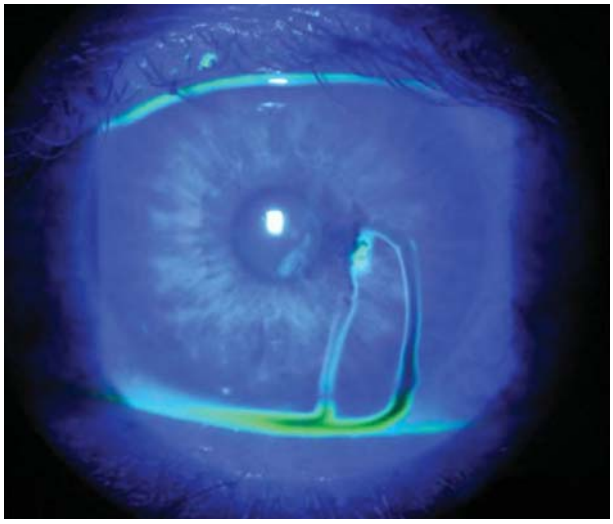

Рисунок 8. Рана роговицы. Положительная проба Зайделя.

Особый случай представляет внедрение в полость глаза инородных тел (рис. 9, 10). *Внутриглазные инородные тела* (ВГИТ) отличаются друг от друга по физико-химическим свойствам и размерам. В глаз могут попадать различные металлы, пластмассы, камни, стекло, органические вещества, которые механически травмируют ткани, вносят инфекцию, оказывают токсическое действие. Крайне важна в клиническом и прогностическом отношении локализация инородного тела.



Рисунок 9. Инородное тело в углу передней камеры.

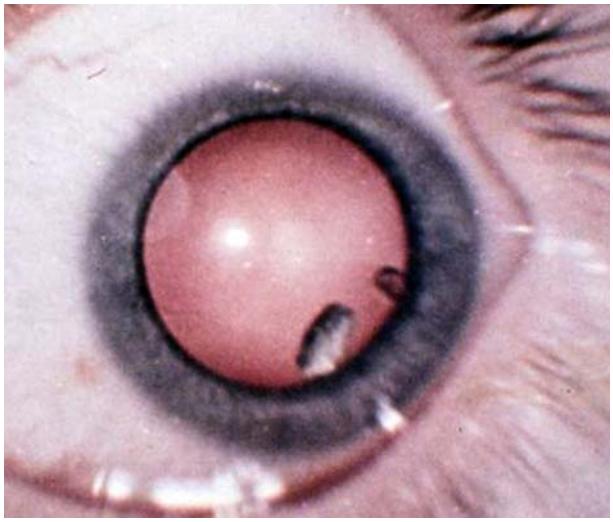

Рисунок 10. Инородные тела в хрусталике.

Обследование пациентов с ВГИТ включает стандартные офтальмологические методики, рентгенографию – обзорную, со специальным алюминиевым протезом-индикатором Комберга-Балтина, бесскелетную по Фогту, компьютерную томографию, В-сканирование. По боковому рентгеновскому снимку определяется отстояние инородного тела от плоскости лимба, а по прямому – меридиан залегания. Если инородное тело находится в заднем отделе глазного яблока, то компьютерная томография позволит более точно определить локализацию инородного тела по отношению к оболочкам заднего отдела глазного яблока. Вслед за этим раненый доставляется в операционную, где производится хирургическая обработка раны и удаление ВГИТ *диасклерально* через дополнительный разрез фиброзной капсулы в зоне залегания осколка. Инородные тела, вколоченные в оболочки заднего отрезка глазного яблока, удаляют *трансвитреально* с применением витреоретинальных технологий. Следует обратить внимание, что травматичное удаление инородного тела может нанести бóльший вред, чем его длительное нахождение внутри глаза. Следовательно, хирургическое вмешательство должно проводиться только в специализированном офтальмологическом стационаре.

Одни металлы – золото, платина, серебро, алюминий – не вызывают серьёзных изменений при длительном пребывании в глазу из-за своей инертности. Другие – химически активные, такие как железо, медь и свинец – оказывают токсическое влияние на ткани глаза, вызывая металлоз.

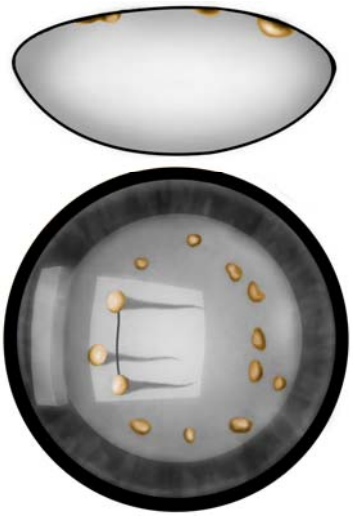

Рисунок 11. Отложение соединений железа в хрусталике при сидерозе.

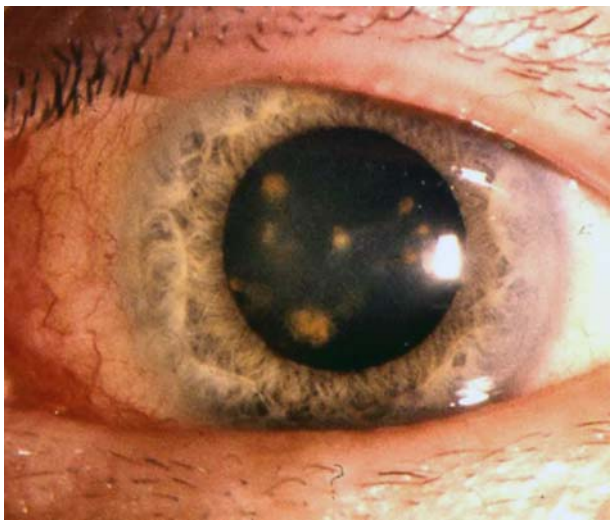

Рисунок 12. Сидероз. Катаракта.

Сидероз глаза (рис. 11, 12) – комплекс дегенеративных изменений, развивающийся вследствие токсического влияния железа (siderosis bulbi, Bunge, 1890). При этом имеет место катаракта, отличительной особенностью которой является расположение помутнений по окружности под передней капсулой хрусталика, представляющих собой отложения соединений железа. Темнеет радужка, приобретая коричневый оттенок. Стекловидное тело разжижается, в нём образуются шварты. Происходят дистрофические изменения в сетчатке с явлениями её пигментного перерождения в виде россыпи пигментных «костных телец».



Рисунок 13. Отложение соединений меди в хрусталике при халькозе.

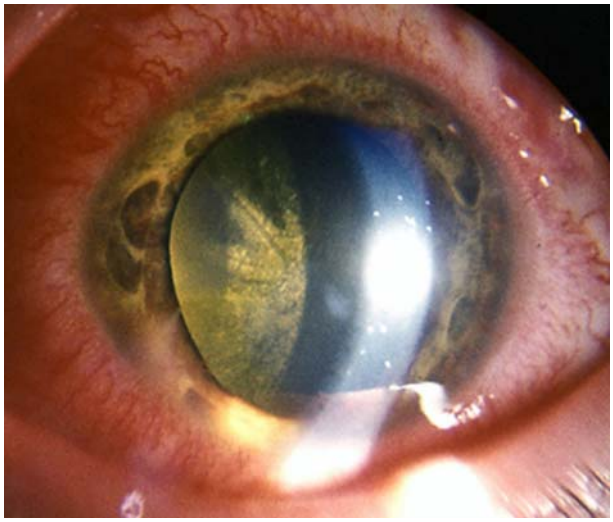

Рисунок 14. Халькоз. Катаракта «подсолнечника»

Воздействие медьсодержащих частиц приводит к *халькозу* глаза (chalkosis bulbi, Wilhelm Goldzieher, 1895). Острую форму заболевания вызывают вещества с высоким содержанием (>70-85%) меди. Она протекает

в виде эндофтальмита (рис. 16). При хронической форме соединения меди откладываются в тканях глаза: в десцеметовой оболочке роговицы в виде периферического кольца Кайзера-Флейшера (Bernhard Kayser, Bruno Fleischer, 1902), в радужке, придавая ей зеленоватый оттенок (рис. 15), в хрусталике, вызывая постоянный признак халькоза – катаракту «подсолнечника» (рис. 13, 14). Развивается деструкция стекловидного тела. Дегенерация сетчатки выражена меньше, чем при сидерозе. В военное время в глаз часто попадают инородные тела из свинца, вызывая похожие на халькоз изменения.

Р.А. Гундорова (1968) разработала классификацию, по которой в зависимости от клиники, электрофизиологических показателей, остроты и поля зрения, выделяют латентный, начальный, развитой и далеко зашедший периоды металлоза. Практическое значение этого разделения в том, что обосновываются показания и сроки удаления ВГИТ. Всегда нужно стремиться к раннему извлечению инородного тела, за исключением случаев труднодоступной локализации (прозрачный хрусталик, макулярная область, единственный зрячий глаз). На ранних стадиях удалять ВГИТ нужно при появлении признаков металлоза сетчатки (на электроретинограмме снижается амплитуда b-волны), в развитой – в любом случае. При далекозашедшем металлозе оперативное лечение целесообразно только при сохранении остроты зрения ≥0,1. Очевидно, что эта классификация ограничена техническими и хирургическими возможностями своего времени, но в части отображения дистрофических процессов при металлозах глаза до сих пор является исчерпывающей.

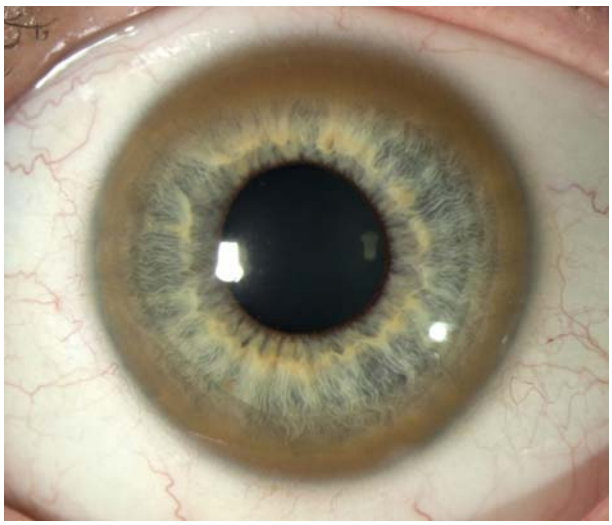

Рисунок 15. Халькоз. Кольцо Кайзера-Флейшера.

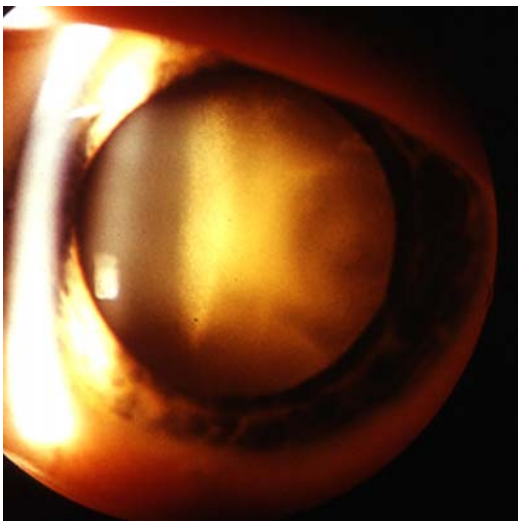

Рисунок 16. Острый халькоз.

Разрыв глазного яблока возникает в результате тяжёлой тупой травмы (рис. 17, 18). Разрыв обычно происходит в самом слабом месте, которое не обязательно располагается в месте воздействия. Как правило, это зоны противоударов: в переднем отрезке – два верхних квадранта, в заднем – макулярная зона, которая противолежит входу в орбиту (aditus orbitalis). Локализуется разрыв чаще в переднем отделе глазного яблока, где волокна фиброзной оболочки имеют преимущественно циркулярное направление. Типично расположение контузионного разрыва в проекции шлеммова канала, по старым травматическим и послеоперационным рубцам, в местах прикрепления экстраокулярных мышц. Сила действия направлена изнутри наружу, поэтому такая травма сопровождается выпадением интраокулярных структур – оболочек глаза, хрусталика, стекловидного тела. Иногда разрыв бывает в заднем отделе (скрытый) с небольшими видимыми повреждениями переднего отдела. Клинически скрытый разрыв следует подозревать при асимметрии глубины передней камеры, снижении внутриглазного давления или выраженной гипосфагме. При подозрении на субконъюнктивальный разрыв склеры следует проводить её ревизию.

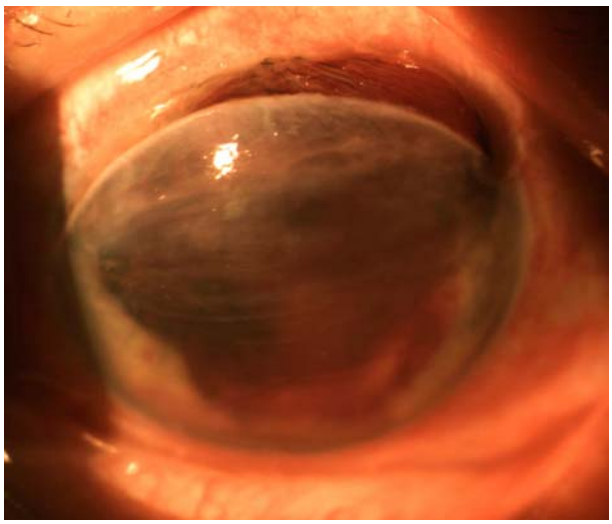

Рисунок 17. Разрыв по послеоперационному корнеосклеральному рубцу с выпадением внутренних оболочек.

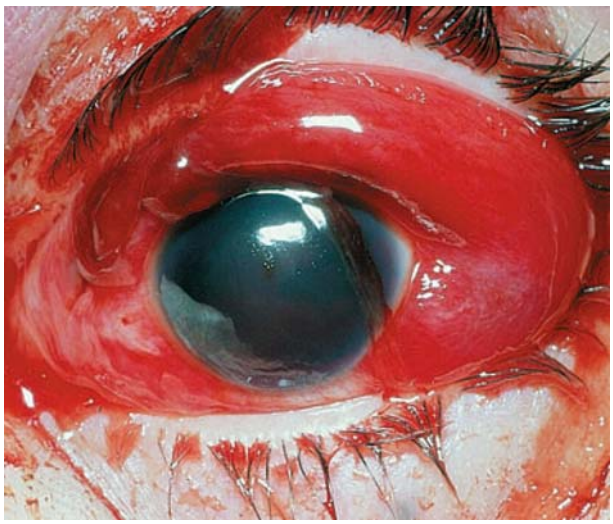

Рисунок 18. Выраженная гипосфагма. Подозрение на субконъюнктивальный разрыв с выпадением внутренних оболочек.

При ранах склеры и разрывах глазного яблока длиной более 10 мм, несмотря на проводимые операции, в 50% развивается субатрофия глазного яблока (phthisis bulbi).

Существуют несколько признаков, наличие хотя бы одного из которых позволяет достоверно определить открытую травму глаза. Такие признаки относят к *абсолютным*.

Абсолютные признаки открытой травмы глаза:
▪ Зияющая рана роговицы или склеры, иногда со вставившимся содержимым (радужка, цилиарное тело, стекловидное тело). ▪ Биомикроскопически определяемый раневой ход через все слои роговицы, в хрусталике, отверстие в радужке. ▪ Фильтрация водянистой влаги (положительная проба Зайделя, Сомова-Бржеского). ▪ Инородное тело или пузырёк воздуха внутри глаза.

Несколько меньшей диагностической значимостью обладают *относительные* признаки открытой травмы глаза. Но и эти симптомы дают врачу основания проводить в отношении пострадавшего все те же действия, что при точно установленной открытой травме.

Относительные признаки открытой травмы глаза	
роговичной области:	склеральной области:
▪ Гипотония из-за истечения внутриглазной жидкости. ▪ Мелкая передняя камера (асимметрия с парным глазом). ▪ Гифема. ▪ Изменение формы зрачка. ▪ Катаракта.	▪ Гипотония наблюдается за счёт выпадения стекловидного тела. ▪ Глубокая передняя камера (асимметрия с парным глазом). ▪ Наличие крови в стекловидном теле.

Диагностика открытой травмы глаза имеет большое значение, так как при этом высока опасность развития эндофтальмита, металлозов, что грозит потерей не только зрения, но и глазного яблока. Таким больным необходимо назначить антибактериальную терапию, наложить стерильную повязку, срочно направить пациента в специализированный глазной стационар, при необходимости, в положении лёжа.

Начальным этапом стационарного лечения пострадавшего является первичная хирургическая обработка (ПХО) – первое оперативное вмешательство по поводу повреждения органа зрения. ПХО должна быть исчерпывающей, одномоментной, выполненной на микрохирургическом уровне и предпочтительно под общей анестезией. Если ПХО произведена в 1-е сутки после травмы, она называется ранней, на 2-е сутки – отсроченной, спустя 48 ч и более с момента ранения – поздней.

Принципы первичной хирургической обработки глаза:

- восстановление нормальных анатомических соотношений в глазу;
- щадящее отношение к тканям глаза («*лишнее» не иссекать*);
- микрохирургический уровень;
- борьба с инфекцией;
- адекватное обезболивание.

ПХО начинается с тщательной ревизии раны для точного определения направления хода раневого канала, его глубины и степени повреждения внутренних структур глаза. Эти факторы определяют характер и масштабы предстоящей операции, которая в идеале должна быть исчерпывающей (например, одномоментное удаление повреждённого хрусталика, пропитанного кровью стекловидного тела, а также меры профилактики отслойки сетчатки). Однако следует помнить, что одномоментная и исчерпывающая ПХО, преследующая цель восстановить нарушенные анатомические взаимоотношения, требует соответствующих сил (квалифицированный офтальмохирург, анестезиологическая бригада) и средств (должным образом оснащённая операционная). При несоблюдении

одного или обоих условий объём ПХО сокращается до герметизации фиброзной капсулы глаза путём наложения роговичных и/или склеральных швов.

В послеоперационном периоде продолжается начатая на догоспитальном этапе общая и местная рациональная антибиотикотерапия, добавляются стероидные и нестероидные противовоспалительные средства, мидриатики, стимуляторы регенерации роговицы и др.

На дальнейших этапах реабилитации части больных необходима оптико-реконструктивная хирургия (ОРХ), включающая восстановление прозрачности оптических сред и правильных анатомических взаимоотношений внутренних структур глазного яблока – кератопластику, факоэмульсификацию катаракты с имплантацией интраокулярной линзы, витреоретинальные вмешательства. Отсроченное выполнение этих мероприятий объясняется необходимостью уточняющей диагностики, особенностями патогенеза раневого процесса в тканях глаза.

Раневой процесс в ряде случаев отягощается развитием инфекционных и воспалительных осложнений в травмированном глазу в виде травматического иридоциклита, эндофтальмита, панофтальмита, а в парном – в виде симпатической офтальмии. Причинами этих изменений являются механическое повреждение радужки и цилиарного тела, проникновение микрофлоры в полость глаза, реакция передней части сосудистого тракта на аутоантигены, которые образуются при травматической катаракте, аутоиммунная сенсибилизация.

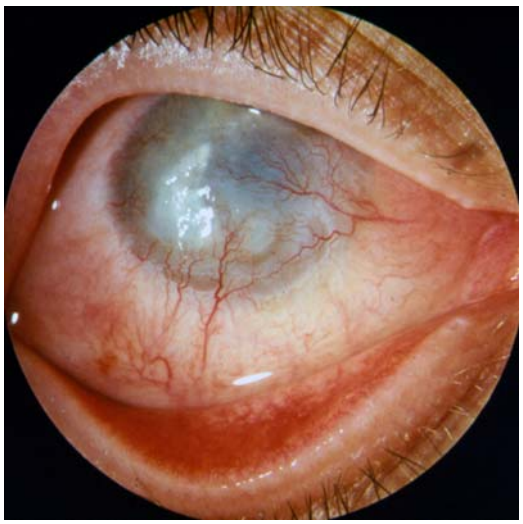

Рисунок 19. Посттравматический вялотекущий иридоциклит.

Рисунок 20. Посттравматический эндофтальмит. Первые сутки после ПХО раны роговицы.

Посттравматический иридоциклит проявляется типичными для воспаления переднего отдела сосудистой оболочки симптомами (рис. 19). Боли в глазу, усиливающиеся вечером и ночью; выраженная цилиарная болезненность; перикорнеальная инъекция глазного яблока; преципитаты на задней поверхности роговицы; опалесценция влаги передней камеры; выпот в переднюю камеру, носящий серозный, фибринозный или гнойный характер; отёк и гиперемия радужки; задние синехии.

При распространении гнойного процесса в стекловидное тело развивается *посттравматический эндофтальмит* – осложнение, грозящее не только полной утратой функций глаза, но и потерей органа зрения (рис. 20). Частота посттравматического эндофтальмита после проникающих ранений глазного яблока составляет 10%. Появляется отёк век и хемоз конъюнктивы, усиливается инъекция глазного яблока, рефлекс с глазного дна становится серо-жёлтым из-за гнойно-фибринозного выпота в стекловидном теле. Заболевание сопровождается выраженным болевым синдромом, распространяющимся на соответствующую половину головы и иногда с трудом купирующимся анальгетиками. Резко, нередко до светоощущения снижается острота зрения. При первых признаках эндофтальмита усиливают общую и местную антибактериальную терапию, вводят антибиотики интравитреально. Показано выполнение витрэктомии.

В некоторых случаях раневая инфекция может выходить за пределы глазного яблока и вовлекать конъюнктиву, склеру, теноново пространство, перибульбарную клетчатку. Такой симптомокомплекс характерен для *панофтальмита* (рис. 21), который проявляется симптомами общей интоксикации – повышением температуры тела, головной болью, выраженным недомоганием. В офтальмологическом статусе к усилению симптомов вышеописанного гнойного эндофтальмита добавляются гноетечение из конъюнктивальной полости, экзофтальм из-за увеличившегося реактивного отёка тканей орбиты, ограничение движений глазного яблока. В этих условиях прибегают к эвисцерации – иссечению роговицы и удалению всего содержимого глазного яблока. Энуклеация при панофтальмите нецелесообразна, так как принято считать, что она чревата опасностью проникновения инфекции по межоболочечным пространствам зрительного нерва в полость черепа.

Рисунок 21. Посттравматический панофтальмит.

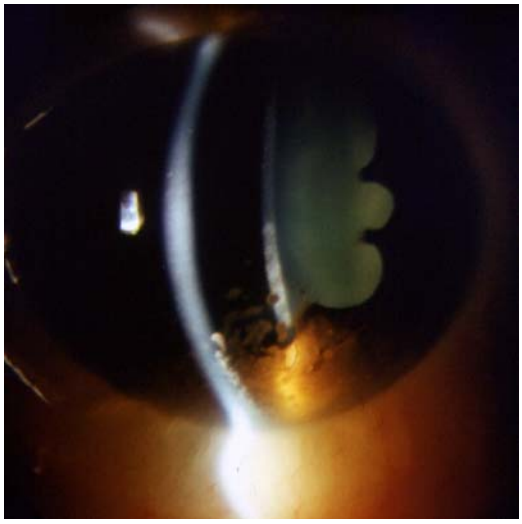

Рисунок 22. Симпатическое воспаление. Серозно-пластический иридоциклит.

Когда рана находится в корнеосклеральной зоне, отягощена выпадением и ущемлением внутренних оболочек и не была обработана в первые сутки после ранения, увеличивается риск развития аутоиммунного воспаления на парном нетравмированном глазу. Состояние это (рис. 22) возникает крайне редко (0,1-0,2% после травм и 0,06-0,07% после полостных операций на глазном яблоке) и носит название ophthalmia sympathica (William Mackenzie, 1835). *Симпатическая офтальмия* – это двусторонний

гранулематозный увеит, возникающий после проникающей травмы (ранений или операций) одного глаза, осложнённой посттравматическим увеитом. Воспаление парного глаза развивается в сроки от 2 недель до нескольких десятков лет после травмы. Травмированный глаз называют симпатизирующим, а здоровый глаз, в котором также развиваются явления увеита, называют симпатизируемым. Нарушение гематоофтальмического барьера и поступление в кровеносное русло увеоретинальных антигенов (S-антиген сетчатки или RPE-65-антиген пигментного эпителия) вызывает сенсибилизацию организма с формированием цитотоксического типа аутоаллергической реакции. Собственная увеальная (увеоретинальная) ткань становится объектом фагоцитоза и цитолиза лимфоцитов-киллеров и мишенью для антител (IgG и IgM). Выделяют 2 формы заболевания: передний фибринозно-пластический увеит (20%) и нейроретиноувеит (80%).

С самых первых шагов лечение травмированного глаза должно сопровождаться энергичной противовоспалительной терапией, включающей местное и системное применение кортикостероидов и антибиотиков. Настороженность должны вызывать глаза, в которых воспалительный процесс отличается затяжным, торпидным течением. Его отличительными чертами являются болевой синдром, фибринозно-пластический характер, преципитаты по типу «капелек бараньего жира», светло-жёлтые гранулёмы (очаги Далена-Фукса) на периферии глазного дна. Если, несмотря на проводимые мероприятия, воспаление продолжается, показано удаление травмированного глаза даже при сохранении в нём остаточного зрения. Энуклеация, проведённая в сроки до 2 недель с целью предотвратить развитие симпатического воспаления, называется профилактической. При начавшемся симпатическом увеите энуклеация уже мало влияет на его течение, и травмированный глаз удаляют только, если он слепой. В остальных случаях необходимо его сохранять, т.к. в исходе он может оказаться лучше видящим. Травмированные глаза, особенно ослепшие и субатрофичные, являются постоянной угрозой симпатического воспаления и

подлежат энуклеации при первых признаках реактивации воспалительного процесса.

Закрытая травма глаза

Закрытая травма – это механическое повреждение глазного яблока, не сопровождающееся прободением его стенки. К ним относятся контузии глаза и непроникающие ранения. Контузии возникают в результате тупой травмы. Повреждения при них могут локализоваться в месте приложения ранящего предмета или в отдалённом сегменте. Поверхностная, непроникающая рана – несквозное ранение, вызванное ранящим предметом. При закрытой травме целостность фиброзной оболочки глазного яблока на всю её толщину не нарушается, что не препятствует развитию внутриглазных повреждений. В мирное время закрытые травмы глаза составляют подавляющее большинство всех механических повреждений глаз – 98-99% (по данным обращаемости в травматологическое отделение Санкт-Петербургского Городского глазного диагностического центра №7).

Патогенетически закрытые травмы могут быть результатом тупого воздействия, сотрясения, сдавления и воздействия ранящим предметом.

Закрытые травмы наносятся ударами рук, мячей, кастетов и т.д., возникают при падении на твёрдые предметы. Травма приводит к сдавлению глазного яблока по вектору действия травмирующей силы и одновременному расширению его в перпендикулярном направлении, обусловленному кратковременным, но значительным увеличением внутриглазного давления. На рис. 23 показаны изменения, которые происходят с глазным яблоком при ударе спереди: на высоте деформации расстояние от базиса стекловидного тела до заднего полюса хрусталика увеличивается на 28%.

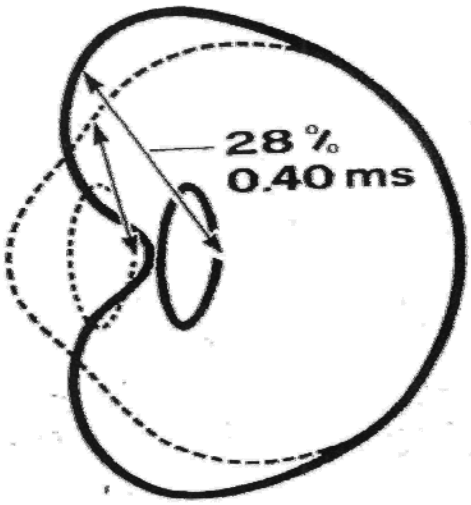

Рисунок 23. Изменения конфигурации глазного яблока при ударе спереди.
[Schepens C., 2000 г.]
Пунктир – контур нетравмированного глаза, сплошная линия – контур глаза в момент максимальной деформации через 0,4 мс.

Повреждение структур переднего отрезка глаза может приводить к значительному снижению зрения (напр., при гифеме) и выраженной субъективной симптоматике (напр., при эрозии роговицы), что, однако, не всегда имеет прямую зависимость с тяжестью травмы и прогноза.

Эрозии роговицы проявляются сильными болевыми ощущениями, слезотечением, блефароспазмом. Участок деэпителизации хорошо прокрашивается флюоресцеином. Расположенная в проекции зрачка эрозия может значительно снижать зрение. При сильных ударах могут появиться разрывы десцеметовой оболочки, что создаёт предпосылки для отёка роговицы. Он обычно сочетается со складками десцеметовой мембраны и утолщением стромы, которые разрешаются спонтанно. Чувство сильного дискомфорта и раздражение в глазу могут вызывать даже небольшие инородные тела роговицы. Если инородное тело не удалить, высок риск вторичной инфекции и изъязвления роговицы. Вокруг железного инородного тела откладывается ржавчина. Инородное тело роговицы удаляют с помощью инсулиновой иглы или специального копьевидного зонда (рис. 26).

Рисунок 24. Субконъюнктивальная геморрагия, экхимоз.

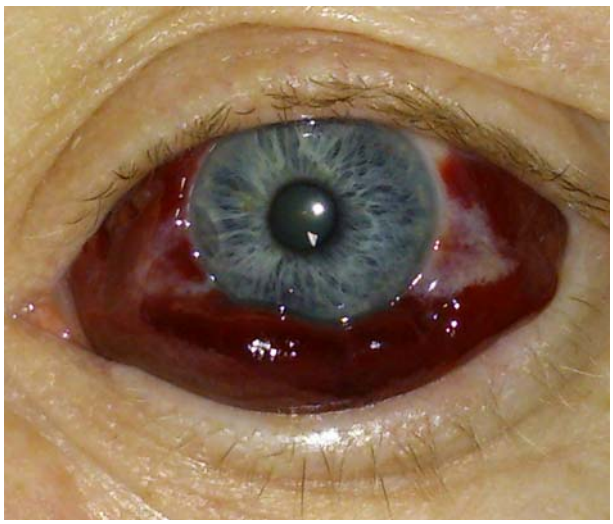

Рисунок 25. Субконъюнктивальная геморрагия, гипосфагма.

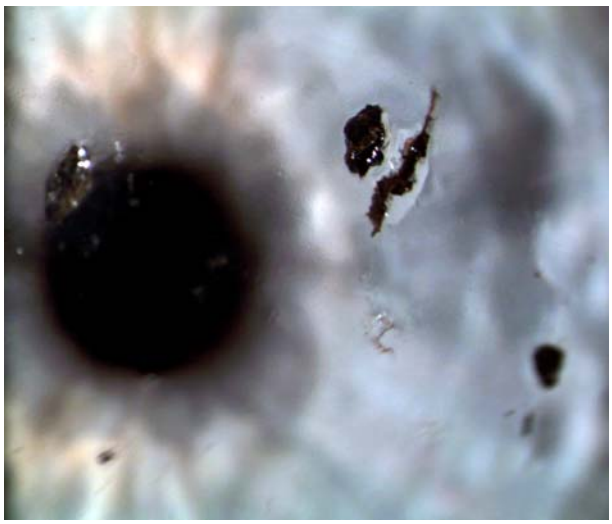

Рисунок 26. Множественные инородные тела роговицы после взрыва автомобильной шины.

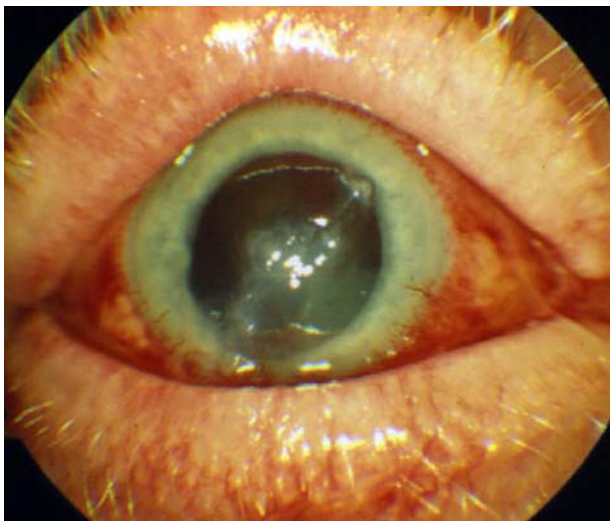

Рисунок 27. Непроникающая рана роговицы.

Кровоизлияние в переднюю камеру глаза – *гифема* является частым осложнением закрытой травмы глаза. Оценивать гифему принято в миллиметрах по уровню, который образует осевшая кровь. Гифема может быть малой (< 4 мм), средней (4-6 мм), большой (7-9 мм) и тотальной (Лебехов П.И., Яндиев И.М., 1972). Различают также гифемы в виде сгустка и мазков (так называемые «сухие» гифемы по А.М. Краснову). Источником кровоизлияния являются сосуды радужки и цилиарного тела. Гифемы могут рецидивировать, появляться отсрочено и на протяжении длительного времени не рассасываться. При отсутствии эффекта от консервативной осмо- и ферментотерапии проводят промывание передней камеры в операционной. Затягивать промывание передней камеры не следует при отёках роговицы,

всегда свидетельствующих о дисфункции её эндотелия, который перестаёт быть препятствием для пропитывания кровью роговицы (гематокорнеа).

Контузия радужной оболочки и цилиарного тела может привести к структурным и/или функциональным нарушениям. Контузия приводит к появлению «отпечатка» зрачка на передней капсуле хрусталика (рис. 28) в виде пигментного контура – *кольца Фоссиуса* (Adolf Vossius, 1906). Травматическое повреждение дилататора зрачка может привести к *миозу*, обычно не требующему лечения. Гораздо более тягостные ощущения вызывает *травматический мидриаз*, возникающий из-за надрывов сфинктера по краю зрачка. В этих случаях часто приходится прибегать к реконструкции зрачка. Также только хирургически можно устранить такие осложнения, как *иридодиализ* – отрыв радужки от корня (рис. 29) и *супрацилиарную щель* – отслоение цилиарного тела от склеральной шпоры. Показанием к оперативному лечению иридодиализа является диплопия, супрацилиарной щели – стойкая гипотония из-за фильтрации водянистой влаги в супрахориоидальное пространство. Травматическая аниридия встречается крайне редко. Цилиарное тело может отреагировать на тяжёлую тупую травму временным прекращением секреции водянистой влаги (цилиарный шок), также приводящим к гипотонии.

Рисунок 28. Кольцо Фоссиуса.

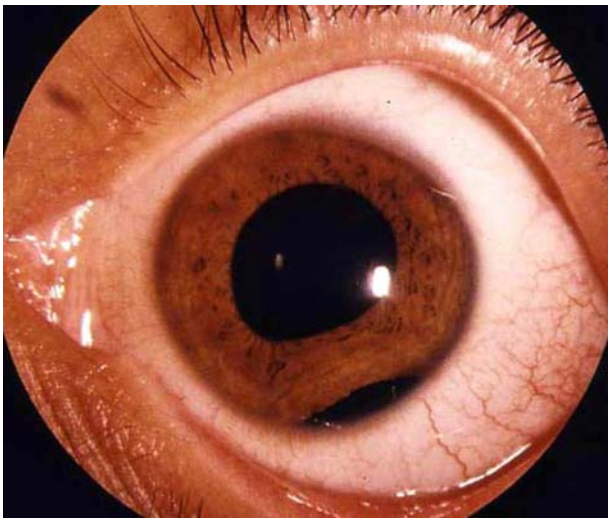

Рисунок 29. Иридодиализ.

Частым последствием тупой травмы является *травматическая катаракта*. Развивается она в разные сроки после травмы и является следствием как дисфункции хрусталикового эпителия, так и разрыва капсулы

хрусталика с последующей гидратацией его волокон. Иногда помутнения развиваются вдоль передних или задних швов между волокнами хрусталика – катаракта по типу «розетки» (рис. 30, 31).

Рисунок 30. Схема помутнений хрусталика после контузии.

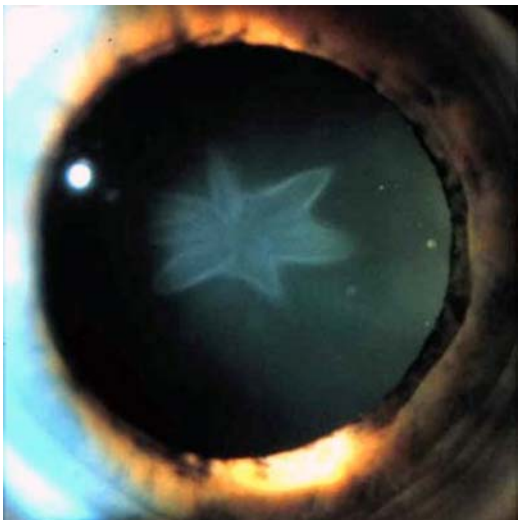

Рисунок 31. Контузионная катаракта («розетка»).

При повреждении связочного аппарата возникает *подвывих* или полный *вывих* хрусталика. Подвывихнутый хрусталик обычно смещается в направлении неповрежденной связки и дрожит. Дрожит также и радужная оболочка, лишённая опоры хрусталика (иридофакодонез). Передняя поверхность хрусталика отстоит от зрачкового края радужки, из-за чего возникает параллакс (перелом) световой полоски при биомикроскопии. Крайние формы подвывиха хрусталика могут проявляться симптомом «открытой форточки» Лебехова, когда хрусталик подвешен на небольшом пучке сохранившихся цинновых связок и очень размашисто дрожит (хлопает по радужке) при движениях глаз (рис. 32). Полный травматический вывих (дислокация) хрусталика может быть в переднюю (рис. 33) и стекловидную (рис. 34, 35) камеры или под конъюнктиву при субконъюнктивальном разрыве склеры. В тех же направлениях могут смещаться и интраокулярные линзы при артифакии. Разработки кафедры по проблеме несостоятельности связочно-капсулярного аппарата хрусталика изложены в специальном учебном пособии «Травматические смещения хрусталика». Предложены оригинальные методики хирургического и лазерного лечения. Динамическая

классификация подвывихов хрусталика О.В. Светловой (1994 г.) приведена в приложении В, другие – в табл. 3.

Таблица 3. Часто употребляемые классификации несостоятельности связочно-капсулярного аппарата хрусталика.

П.И. Лебехов и соавт., 1980 г. *ЛенГИДУВ*	Н.П. Паштаев и соавт., 1986 г. *МНТК*
1 степень	
Хрусталик слегка смещён кпереди или кзади. Нет зазора между передней капсулой и радужкой (параллакса световой полоски при биомикроскопии). Незначительный иридофакодонез. Грыжи стекловидного тела нет.	Хрусталик не имеет бокового смещения по отношению к оптической оси глаза, возможны незначительные смещения вдоль оптической оси глаза, волокна цинновой связки в значительном количестве сохранены и равномерно распределены по всей окружности
2 степень	
Иридофакодонез очевиден. Возможно наличие неосложнённой грыжи стекловидного тела. При широком зрачке можно увидеть экватор хрусталика. Выраженная неравномерность передней камеры. Максимальный размер иридолентальной щели 2 мм.	Хрусталик имеет боковое смещение по отношению к оптической оси глаза, при этом его край не заходит за оптическую ось, ограниченный разрыв цинновой связки
3 степень	
Все явления выражены. Иридофакодонез по типу «открытой форточки» (симптом Лебехова). Грыжа стекловидного тела выражена, может быть осложнённой. Экватор хрусталика можно увидеть в узком зрачке. Резко выраженная неравномерность передней камеры. Иридолентальная щель больше 2 мм.	Край хрусталика сместился за оптическую ось глаза, циннова связка разорвана больше, чем на половину своей окружности
4 степень (полный вывих)	
- В ткани (под конъюнктиву) - В переднюю камеру - В стекловидное тело	– Фиксированный хрусталик (неподвижен из-за спаек с сетчаткой, ДЗН или цилиарным телом) – Подвижный хрусталик (свободно перемещается в стекловидном теле) – Мигрирующий хрусталик (очень подвижен, небольшого размера, может перемещаться из витреальной полости в переднюю камеру и обратно)

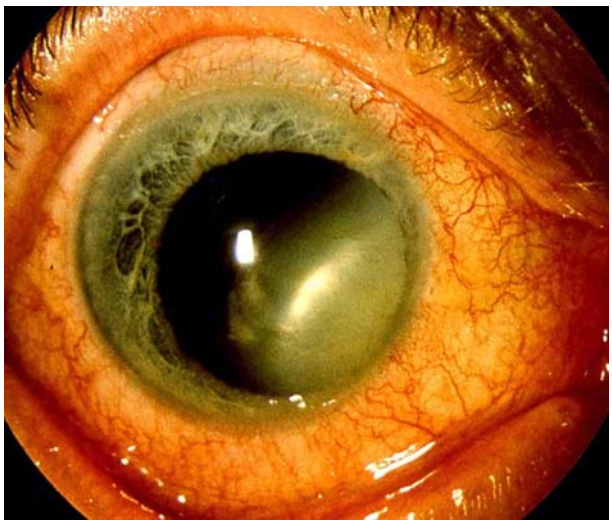

Рисунок 32. Подвывих хрусталика III ст.

Рисунок 33. Вывих хрусталика в переднюю камеру.

Рисунок 34. Вывих хрусталика в стекловидную полость (В-скан).

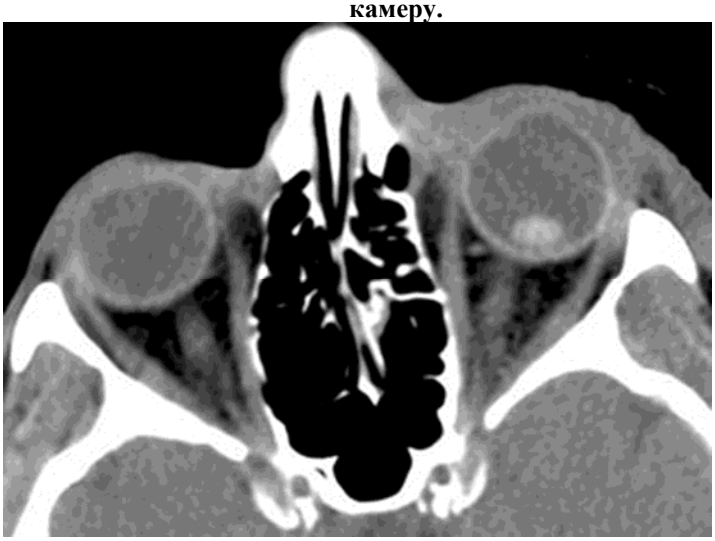

Рисунок 35. Вывих хрусталика в стекловидную полость (МРТ).

В результате закрытых травм органа зрения в заднем отделе глазного яблока может возникнуть контузионный отёк сетчатки, кровоизлияния в ткани заднего полюса, их разрывы и отслойка. Сотрясение и компрессия сетчатки приводит к её отёку – *бéрлиновскому помутнению сетчатки* (Rudolf Berlin, 1873), которое определяется в виде участка сероватого цвета в центре или на периферии глазного дна (рис. 36). Отёк появляется обычно в височных квадрантах, реже в макуле, что офтальмоскопически проявляется симптомом «вишнёвой косточки». Ещё один вид повреждения сетчатки при механических травмах – дистантная ретинопатия Пурчера (Othmar Purtscher, 1912). Прямой травмы глазного яблока в этом случае нет. Этот синдром – ретинальное проявление механической травмы любой другой части тела – встречается при компрессии черепа, грудной клетки, живота, конечностей.

Проявляется острым, часто двусторонним снижением зрения. На глазном дне определяется сероватый отёк сетчатки, интраретинальные геморрагии и ватообразные ишемические фокусы. Полного представления о патогенезе нет. Предполагают эмболию микроциркуляторного русла агрегатами, состоящими из форменных элементов крови, липидов, продуктов распада тканей, ведущую к полному прекращению перфузии.

Известны макулярные разрывы сетчатки (рис. 37) травматической природы (впервые описал Herman Knapp в 1869 г.). Разрывы сетчатки в экваториальной области или на периферии могут вызывать её отслойку. Экваториальный разрыв встречается редко и обусловлен прямой травмой сетчатки. Травматический периферический разрыв может произойти в любом месте, но чаще – в верхне-носовом квадранте, возможно, потому что он расположен в зоне «противоудара» самого частого нижне-височного направления приложения контузионного фактора. Сетчатка может вовсе оторваться от зубчатой линии (иногда вместе с ресничным эпителием), её край в месте отрыва сокращается в складки, отдаляется от зоны прикрепления и выглядит как «ручка корзины». Отслаиваться может и стекловидное тело – как от своего переднего, так и от заднего оснований.

Рисунок 36. Бéрлиновское помутнение сетчатки.

Рисунок 37. Травматический макулярный разрыв с бéрлиновским помутнением в центральной зоне.

При тупых травмах встречаются и разрывы хориоидеи, вместе с которой рвутся мембрана Бруха и пигментный эпителий. Прямой разрыв хориоидеи происходит в месте удара (сдавления), непрямой – напротив, в

зоне противоудара. В ранние сроки разрыв сосудистой трудно увидеть из-за геморрагий. В последующем на их месте остаются линейные рубцы. Если разрыв затрагивает макулу, острота зрения навсегда остаётся низкой.

Контузия, коммоция и компрессия глазного яблока одновременно имеют место при непроникающих ранениях высокоэнергетическими повреждающими агентами, например, пулями, пейнтбольными шарами, осколками, которые проникают в орбиту, не перфорируя стенку глаза. Для обозначения этого комплекса патологических изменений в сетчатке и хориоидее в литературе используется термин *chorioretinitis sclopetaria*[1] (Wilhelm Goldzieher, 1901). В сетчатке и хориоидее возникает воспалительный процесс, не выходящий за их пределы, с выраженным экссудативно-пролиферативным компонентом. Мезодермальные клетки из хориоидеи и пигментный эпителий участвуют в образовании плотных белых тяжей фиброзной ткани, вовлекающих сосудистую и сетчатую оболочки в один общий рубец. Поэтому отслойка сетчатки крайне редко осложняет chorioretinitis sclopetaria. Очаги на глазном дне могут быть изолированы друг от друга – в зоне непосредственного поражения и в макуле, либо представлять один общий очаг (рис. 38).

Сильные удары приводят к кровоизлияниям в сетчатку, в стекловидное тело, геморрагическим цилиохориоидальным отслойкам (рис. 39). По давности *гемофтальм* может быть свежим (до 7 дней), несвежим (7-30 дней), длительно существующим (> 30 дней) и в стадии организации (с момента возникновения пролиферации в стекловидном теле) (Куглеев А.А., 1981). В классификации В.В. Волкова и соавт., приведённой в приложении Г, гемофтальмы, также анализируются по локализации, объёму излившейся крови.

Повреждения ДЗН при тупых травмах проявляются оптической нейропатией. При контузионном поражении нерва зрение снижается значительно. В ранние сроки после травмы офтальмоскопические симптомы

[1] Огнестрельный хориоретинит.

могут отсутствовать. В дальнейшем развивается атрофия зрительного нерва. Компрессия зрительного нерва при ретробульбарных гематомах также приводит к резкому падению зрения, которое может при своевременно начатых дегидратационных мероприятиях и выполненной декомпрессии (достаточно иногда кантотомии) зрительного нерва восстановиться до первоначального уровня.

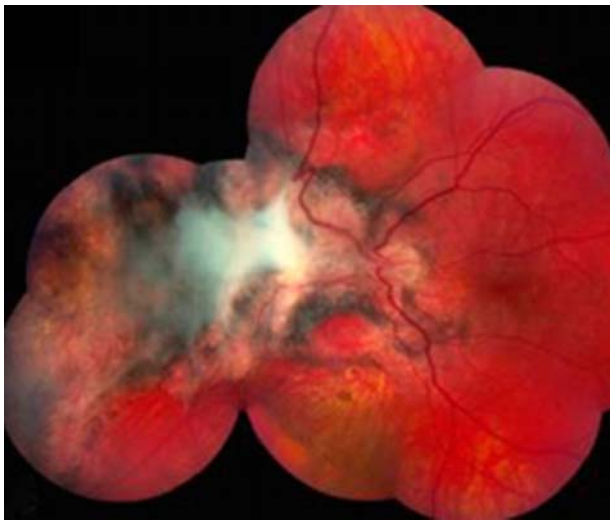

Рисунок 38. Chorioretinitis sclopetaria после контузии пейнтбольным шаром.

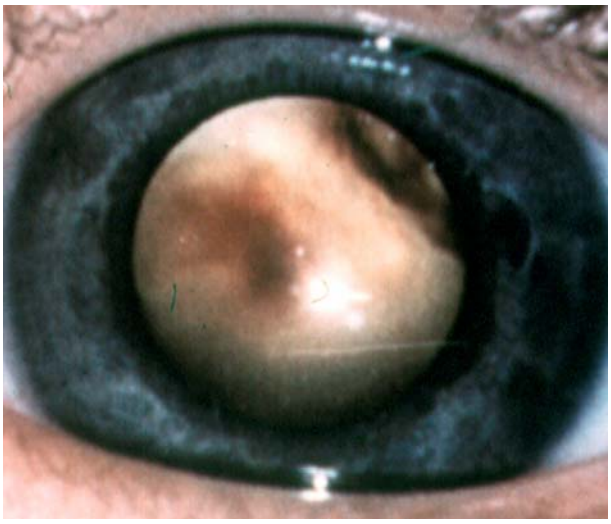

Рисунок 39. Частичный гемофтальм.

Травмы орбиты

Виды травм орбиты очень разнообразны – контузии без и с переломами костных стенок, раны орбиты, внедрение в полость глазницы инородных тел.

Повреждения орбиты часто являются частью черепно-мозговых переломов, что обусловливает тяжёлое состояние пациентов. Отмечается резкая отёчность тканей орбиты, век, орбитальные и подкожные гематомы и эмфизема, диплопия, изменение положения глазного яблока в орбите. Развивается синдром верхней глазничной щели – птоз, мидриаз, полная или частичная офтальмоплегия, экзофтальм, застой на глазном дне, расстройство чувствительности кожи век, конъюнктивы и роговицы.

Тупые травмы орбиты

Контузия мягких тканей орбиты протекает без нарушения их целостности и лечится консервативно – осмотерапия, антибиотики (гематомы склонны инфицироваться с развитием абсцессов). Срочная хирургическая

декомпрессия орбиты показана в случае сдавления зрительного нерва, сопровождающегося потерей предметного зрения. Необходимо это при обширной ретробульбарной гематоме, орбитальной эмфиземе IV ст., увеличивающемся экзофтальме.

Орбитальные переломы

Переломы орбиты составляют 40% всех переломов лицевого скелета, уступая лишь переломам костей носа. В трети случаев нарушается целостность двух стенок орбиты, у каждого десятого – всех стенок. Многообразие переломов костей орбиты, комбинации их с повреждениями других частей лицевого скелета систематизированы в единственной в настоящее время классификации (табл. 4). Нарушение целостности краёв орбиты пальпаторно проявляется «симптом ступеньки» при смещении костей, либо ощущением «ямки» – при их расхождении. В месте перелома определяется сильная локальная болезненность.

Таблица 4. Классификация орбитальных переломов.

(Николаенко В.П., 2009)

– «взрывные» и вдавленные переломы нижней стенки глазницы;
– «взрывные» и вдавленные переломы медиальной стенки глазницы;
– переломы скулоорбитального комплекса;
– переломы верхней челюсти по типу Ле Фор II и III;
– назоорбитоэтмоидальные переломы;
– фронтобазальные переломы, включающие:
  - повреждения стенок лобной пазухи;
  - супраорбитальные, глабеллярные, изолированные переломы надглазничного края;
  - переломы вершины орбиты, в том числе с вовлечением зрительного канала;
  - локальные переломы, вызванные острыми предметами, вонзившимися в орбиту.

«Взрывные» (blow-out) переломы встречаются чаще в самых тонких – нижней и медиальной стенках (рис. 40). Одновременный их перелом называется инферомедиальным. Возникают такие переломы из-за резкого повышения внутриорбитального давления при ударе предметом, превышающим размеры входа в орбиту, например кулаком. При сильном

ударе подобного рода травмирующего агента повреждаются и края орбиты. Характерным является: энофтальм, гипостезия в зоне иннервации подглазничного нерва (нижнее веко, щека, спинка носа, верхние зубы и десны), ограничение вертикальных движений глаз. Вертикальная диплопия усиливается при взгляде вверх или вниз и обусловлена ущемлением нижних экстраокулярных мышц (прямой или косой) в переломе-«капкане», либо отёком тканей орбиты. При ущемлении мышцы тракционный тест положительный – затруднённое пассивное смещение глазного яблока вверх при помощи пинцета после поверхностной анестезии, при отёке – отрицательный.

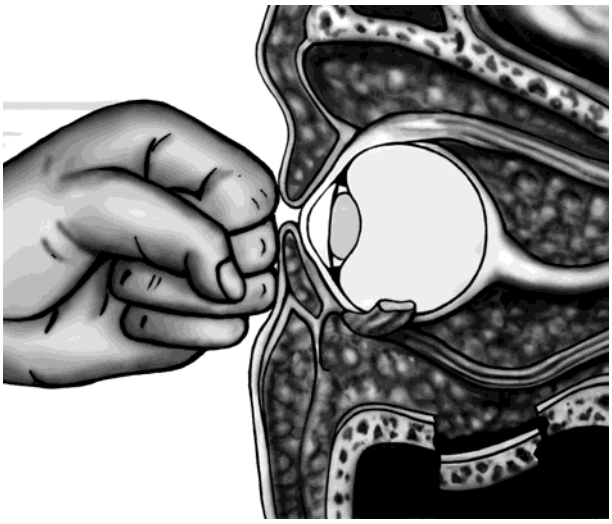

Рисунок 40. Механизм возникновения blow-out перелома нижней стенки орбиты.

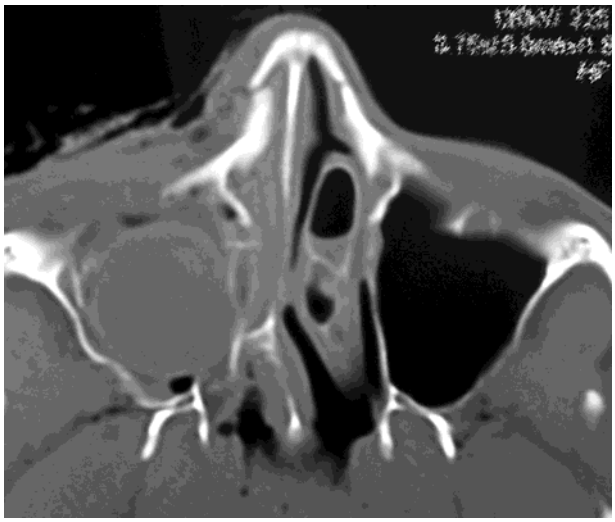

Рисунок 41. Смещение глазного яблока в гайморову пазуху в результате перелома нижней стенки орбиты. Компьютерная томография.

Перелом медиальной стенки часто является составной частью большого назоорбитоэтмоидального (НОЭ) перелома с повреждением костей носа и решётчатых пазух (рис. 42, 43). При сильных травмах разрушается место прикрепления медиальной связки век (слёзные гребни верхнечелюстной и слёзной костей). Симптомы НОЭ перелома: уплощение, расширение, седловидная деформация переносицы, телекантус, укорочение глазной щели и закругление её медиального угла.

Рисунок 42. Назоорбитоэтмоидальный перелом.

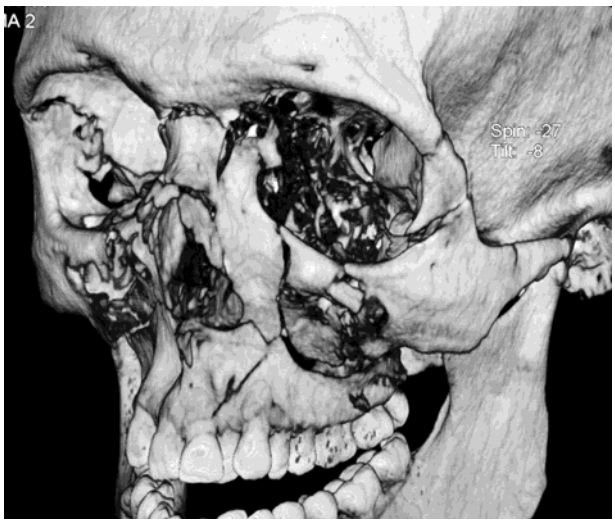

Рисунок 43. Назоорбитоэтмоидальный перелом. Компьютерная томография.

Переломы скулоорбитального комплекса (СОК) происходят всегда по межкостным швам – скуловая кость «выламывается» и смещается, что почти исключает перелом её тела (рис. 44, 45). Проявляется это расширением лица, опущением латеральной спайки век, сглаженностью скуловой области.

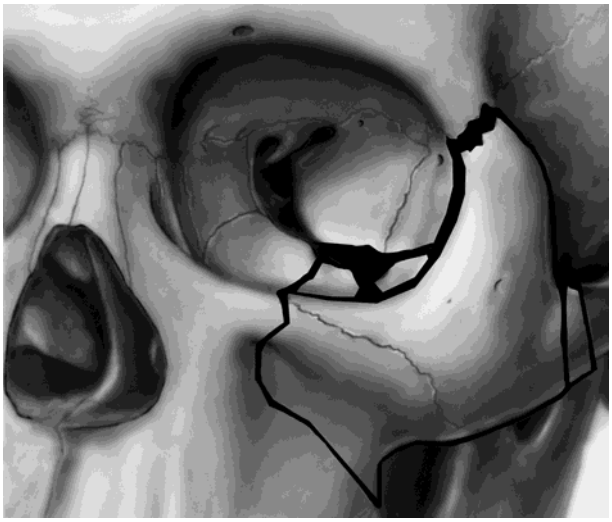

Рисунок 44. Перелом скулоорбитального комплекса.

Рисунок 45. Перелом скулоорбитального комплекса. Компьютерная томография.

Типичные траектории переломов скелета средней зоны лица (от нижнего века до носогубной области) называются Ле Фор I, II и III по имени французского хирурга Rene Le Fort, описавшего их в 1901 г. По костям орбиты проходят переломы Ле фор II и III (рис. 46, 47). Пирамидный перелом Ле Фор II разделяет носолобный шов, по медиальной и нижней стенкам орбиты достигает подглазничного края, перекидывается через него и уходит по верхней челюсти к крыловидному отростку клиновидной кости. Ле Фор III – тяжёлый перелом, приводящий к разобщению костей лица и черепа. В

отличие от Ле Фор II линия перелома покидает орбиту не через подглазничный край, а через латеральный и направляется кзади к крыловидному отростку клиновидной кости, ломая также скуловую дугу. Лицо становится вытянутым вследствие опущения верхней челюсти. Рот приоткрыт из-за нарушения носового дыхания. Верхняя челюсть при пальпации подвижна. Возникает кровотечение из ушей, носа, рта, возможна ликворея.

Рисунок 46. Перелом орбиты по типу Le Fort II.

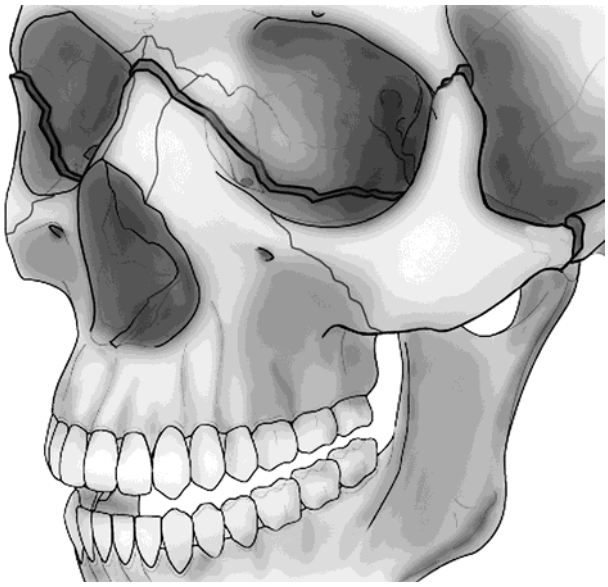

Рисунок 47. Перелом орбиты по типу Le Fort III.

Blow-out переломы без грыжи орбитального содержимого в окружающие околоносовые пазухи не требуют лечения. Переломы с большими дефектами стенки, приводящие к ущемлению мышц, диплопии, энофтальму, необходимо прооперировать до развития рубцовых стриктур в мышцах в сроки до 2 недель. В настоящее время для закрытия дефектов стенок глазницы используется пористый политетрафторэтилен, известный полимер, у которого есть более распространённое коммерческое название – тефлон[1]. В офтальмохирургии он используется с конца прошлого столетия и практически вытеснил дорогие титановые пластины. Материал отличается биологической устойчивостью, за счёт пористой структуры хорошо прорастает сосудами и интегрируется с окружающими тканями, легко моделируется.

[1] Зарегистрированная торговая марка американской корпорации DuPont.

Раны орбиты

Раны орбиты могут быть рваными, резаными и колотыми, с внедрением инородных тел и без них. В раны орбиты с повреждением глазничной перегородки выпадает орбитальная жировая клетчатка. По ходу раневого канала могут располагаться мышцы, зрительный нерв, слёзная железа. Рана орбиты может продолжаться в полость черепа, околоносовые пазухи. К диагностике и лечению подключают ЛОР-врачей, челюстно-лицевых и нейрохирургов. Обследование включает рентгенографию – обзорную и прицельную – костных каналов зрительного нерва по Ризе (D. Rhese), компьютерную томографию. Ушивать раны орбиты необходимо послойно, осторожно репонируя выпавшие ткани и удаляя инородные тела.

Инородные тела орбиты до 10 мм относят к мелким, 10-15 мм – к средним, > 15 мм – к большим. Удалению подлежат любые деревянные инородные тела, так как они вызывают выраженную гнойно-инфильтративную реакцию. Крупные и средние металлические фрагменты при неглубоком (2-3 см) их расположении удаляют через рану, из ретробульбарных отделов – путём орбитотомии. Решение о вмешательстве в верхней трети орбиты принимается совместно с нейрохирургом. Мелкие металлические осколки, доступ к которым может причинить бóльший урон глазу и его функциям, чем их длительное пребывание в орбите, немедленного удаления не требуют (рис. 48, 49).

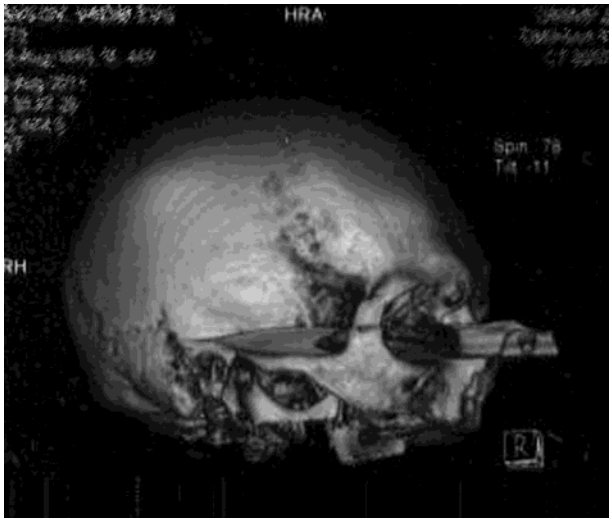

Рисунок 48. Инородное тело орбиты (нож).

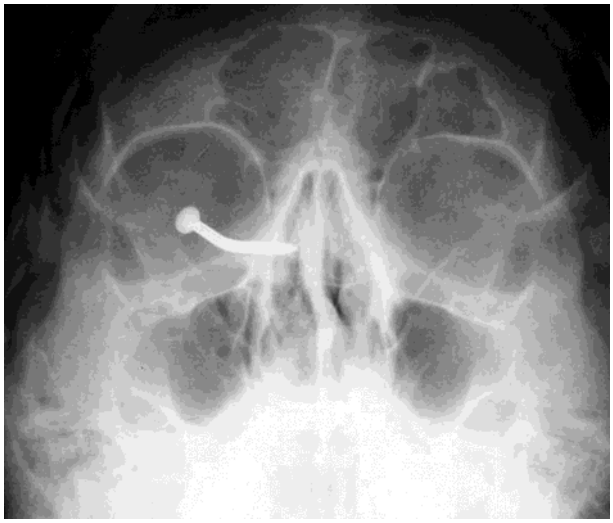

Рисунок 49. Инородное тело орбиты (строительный дюбель).

Заключение

Травма органа зрения требует от врача максимальной концентрации внимания и безотлагательного реагирования. От своевременности и адекватности оказания медицинской помощи будет зависеть конечный результат. Офтальмологу необходимо при первичном обращении поставить правильный диагноз, определить показания к срочной госпитализации, объём врачебной помощи и грамотно осуществить её.

Травма глаза – патология внезапная, принимать срочные решения и впоследствии нести за них ответственность врач вынужден в большинстве случаев в одиночку. Привычного для плановой офтальмологии обсуждения с коллегами, опытными наставниками на дежурствах нет. Поэтому важное значение имеет качественное освоение материала по офтальмотравматологии в клинической ординатуре, постоянное повышение квалификации в системе непрерывного медицинского образования на базе учреждений последипломной подготовки. Предлагаемое издание предназначено для студентов и клинических ординаторов в качестве учебного пособия и содержит сведения о механизмах травмы, клинике частых механических повреждений органа зрения, оценке их тяжести и необходимых диагностических и лечебных мероприятиях.

Приложение А

Таблица 5. Классификация ран глаза Б.Л. Поляка (1972).

Глубина и тяжесть ранения	Локализация раны	Инородное тело, повредившее глаз		Повреждение внутриглазных структур
		наличие и свойства	локализация	
Непрободные	• роговица • роговично-склеральная область • склера	• без ИТ • с ИТ (одним или множественным)	• глаз – роговица – роговично-склеральная область – склера • глазница • головной мозг • придаточные пазухи	• нет
Прободные • проника-ющие • сквозные • разрушение глаза		• без ИТ • с ИТ: – магнитным – немагнитным – магнитность ИТ не установлена • наличие ИТ не выяснено		• травматическая катаракта • выпадение или ущемление оболочек и стекловидного тела в ране • гемофтальм

Приложение Б

Таблица 6. Классификация механической травмы глазного яблока

(Специальная часть)

Открытая травма *(Open Globe)*		**Закрытая травма** *(Close Globe)* *Специальная часть*[1]	
Глубина травмы			
	до:		*в пределах:*
a	передней камеры	a	роговицы, конъюнктивы, склеры
b	хрусталика	b	передней камеры
c	стекловидной полости	c	иридохрусталиковой диафрагмы
d	задней стенки	d	стекловидной камеры
		e	с захватом внутренних оболочек (сетчатки, хориоидеи) и ДЗН

Ранние[2] осложнения					
	прямая травма		*из-за травмы сосудов*		*острые воспалит. реакции*
1	иридохрусталиковой диафрагмы	4	геморрагическая ЦХО	7	посттравматический увеит
2	сетчатки	5	гифема, гемофтальм	8	нагноение раны
3	ДЗН	6	наружное кровотечение	9	халькоз
		10	ВГД ±		

[1] Предназначена для использования офтальмохирургами, работающими в специализированных офтальмотравматологических центрах.
[2] Возникшие в первые 12-14 дней.

Приложение В

Таблица 7. Клинико-диагностическая оценка степени подвывиха хрусталика.

(О.В. Светлова и соавт.).

Степени подвывиха хрусталика	Иридофакодонез	Наличие грыжи стекловидного тела	Расположение хрусталика по отношению к зрачку			
			Положение экватора хрусталика (ЭХ) в просвете зрачка	Изменение глубины передней камеры (ПК)	Отстояние передней поверхности хрусталика от зрачкового края радужки (максимальная величина иридохрусталиковой щели)	
					По субъективной оценке	По объективной оценке (мм)
I	Очень незначительный	«–»	ЭХ не виден с широким зрачком	Равномерное едва заметное углубление или измельчение ПК	Нет видимого отстояния	до 0,2 мм
II	Очевиден	«–» или «+»	ЭХ можно увидеть с широким зрачком	Выраженная неравномерность ПК	Имеет видимое отстояние	до 2,0 мм
III	Резко выражен	«+»	ЭХ можно увидеть с узким зрачком	Резко выраженная неравномерность ПК	Значительно отстаёт	более 2,0 мм

Приложение Г

Таблица 8. Классификация гемофтальмов.

(В.В. Волков, А.В. Данилов, Е.Г. Рапис, 1990 г.).

По объёму излившейся крови	**По локализации относительно глаза**	**По локализации относительно стенок**	**По стадиям трансформации излившейся в СТ крови**
Частичный *< ⅓ объёма стекловидной камеры*	Передний	Пристеночный	I ст. образование свежей гематомы *(от нескольких минут до 48 ч.)*
	Средний	Центральный	II ст. токсико-гемолитическая *(3-10 сут.)*
Субтотальный *< ¾ объёма стекловидной камеры*	Задний		
	Смешанный *(передне-срединный, срединно-задний)*	Пристеночно-центральный	III ст. пролиферативная *(от 10 сут. до 6 мес.)*
Тотальный *> ¾ объёма стекловидной камеры*			IV ст. выраженного фиброза *(более 6 мес.)*

Вопросы для самоконтроля

1. Что такое комбинированная травма глаза? Что такое сочетанная травма глаза? Виды и повреждающие факторы при глазной травме.
2. Могут ли косметические дефекты, возникшие в исходе травмы, определять степень её тяжести?
3. Перечислите абсолютные признаки проникающего ранения глаза? Какие признаки называются относительными?
4. Что такое первичная хирургическая обработка раны? В какие сроки проводится ранняя, отсроченная и поздняя ПХО?
5. Что необходимо выполнить с выпавшими внутриглазными оболочками в ходе ПХО?
6. Что такое разрушение глазного яблока?
7. Назовите основные симптомы металлозов (сидероза, халькоза) и методы ранней диагностики этих состояний.
8. Как сказывается концентрация меди во внутриглазном инородном теле на клиническую картину металлоза?
9. Какие формы симпатического воспаления выделяют? Какая встречается чаще? Назовите её признаки.
10. Какие стенки орбиты наиболее подвержены «взрывным» переломам?
11. Что такое инферомедиальный перелом орбиты?
12. Какие признаки переломов краёв орбиты выявляются при пальпации?

Рекомендуемая литература

1. *Балашевич Л.И., Егорова Т.Е., Монахов Б.В.* Неотложные состояния в офтальмологии. В кн.: Руководство по скорой медицинской помощи / Под ред. *С.Ф. Багненко и соавт.* – М.: ГЭОТАР-Медиа, 2007. – с. 277-291.

2. *Бойко Э.В., Шишкин М.М., Чурашов С.В.* Витреоретинальная хирургия в лечении боевой открытой травмы глаза // Вестник Российской военно-медицинской академии. – 2006. – Т. 2. – С. 48-52.

3. *Волков В.В., Бойко Э.В., Шишкин М.М., Саксонова Е.О., Антонюк Т.Н., Чурашов С.В., Титова Г.В., Монахов Б.В.* Закрытая травма глаза (понятие, распространённость, эпидемиология, этиопатогенез, госпитализация, диагностика, классификация) // Офтальмохирургия – 2005. – №1. – С. 13-17.

4. *Гундорова Р.А., Степанов А.В., Курбанова Н.Ф.* Современная офтальмотравматология. – М.: Медицина, 2007 г. – 256 с.

5. *Крюкова Е.А.* Неотложная офтальмологическая помощь пострадавшим в чрезвычайных ситуациях в мегаполисе. Автореф. дис. … канд. мед. наук. – М., 2007. – 22 с.

6. *Кун Ф.* Травматология глазного яблока / Пер. *В.В. Волкова.* – М.: Логосфера, 2011. – 556 с.

7. *Мошетова Л.К., Гончаров С.Ф., Крюкова Е.А.* Частота офтальмологической травмы в чрезвычайных ситуациях в мегаполисах // Медицина катастроф. – 2006. – №3 – С. 19-20.

8. *Николаенко В.П., Астахов Ю.С.* Орбитальные переломы. Руководство для врачей. – СПб.: Эко-Вектор. – 2012. – 436 с.

9. *Николаенко В.П., Астахов Ю.С.* Часть 1. Эпидемиология и классификация орбитальных переломов. Клиника и диагностика переломов нижней стенки орбиты // Офтальмол. ведомости – 2009. – Т. II, № 2. – С. 56-70.

10.*Николаенко В.П., Астахов Ю.С.* Часть 2. Лечение «взрывных» переломов нижней стенки орбиты: показания к операции // Офтальмол. ведомости – 2009. – Т. II, № 3. – С. 51-62.

11.Офтальмохирургия с использованием полимеров. / Под ред. *В.В. Волкова.* – 2-е изд., перераб. и доп. – СПб.: Гиппократ, 2009. – 568 с.

12.Современная офтальмология. Руководство. / Под ред. *В.Ф. Даниличева.* – 2-е изд., перераб. и доп. – СПб.: Питер, 2009. – 688 с.

13.*Сомов Е.Е., Кутуков А.Ю.* Тупые травмы органа зрения. – СПб.: МЕДпресс-информ, 2009. – 104 с.

14.*Schepens Ch.L.*, Pathogenesis of traumatic rhegmatogenous retinal detachment / In.: Schepens retinal Detachment and Allied Diseases – Boston, 2000 – p.79-96.

Оглавление

Введение 3
Общая характеристика и эпидемиология глазного травматизма 4
Травматизм глаз военного времени 5
Травматизм глаз в чрезвычайных ситуациях 7
Спортивный травматизм глаз 10
Механические травмы органа зрения 12
Травмы век 12
Травмы глазного яблока 13
Открытая травма глаза 16
Закрытая травма глаза 29
Травмы орбиты 38
Тупые травмы орбиты 38
Орбитальные переломы 39
Раны орбиты 43
Заключение 44
Приложение А 45
Приложение Б 46
Приложение В 47
Приложение Г 48
Вопросы для самоконтроля 49
Рекомендуемая литература 50
Оглавление 51